A SARKAK REPEDÉSEINEK kombinált kezelése

FOTÓ: DALA GÁBOR

Konzervatív kezelés:

1. A sarkak bőrének berepedései.

2. Eszközök fertőtlenítése.

3. A talp bőrének fertőtlenítése a bőr puhítása *(bőrpuhító karbamid habbal).*

4. Az elszarusodott bőrrétegek lapszerinti eltávolítása a sarok középső részén elkezdve.

5. A sarkak két oldalán lévő szaruréteg eltávolítása, haladva az achilles felé.

6. A sarok repedéseinek mélyebb kitisztítása kerek lencsével – szükség szerint ovális lencsével folytatva, haladva a repedés mélyebb rétegei felé – balesetmentesen.

Gépi kezelés:

7. A sarok bőrének letisztítása és a repedések kitisztítása közepes finomságú, gyémánt csiszoló frézerrel, igen óvatos, körültekintő munkavégzéssel.

8. A letisztított bőr felülete.

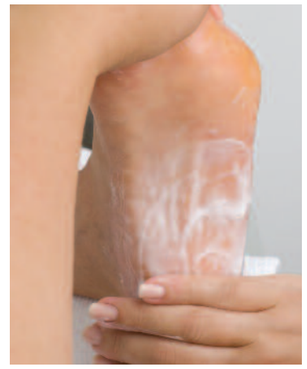

9. A kezelt bőrfelület ápolása.

10. A láb és a lábszár ápolása, masszírozása.

11. Eszközök fertőtlenítése.

11. A kezelő munkafelületének fertőtlenítése.

BAKOS ARANKA magyar bajnok, ezüstkoszorús pedikűrös mester, több szakmai versenyszám és egy német Anatómiai Verseny győztese, szakmai zsűritag, 1987-ben kezdett pedikűrösként dolgozni, szakorvosi háttérrel a lábápolás esztétikai, prevenciós és rehabilitációs szakterületén. Önálló magániskolát működtet, szakmai vizsgabizottságok tagja, rendszeresen publikál szakmai és oktatási témákban, német nyelvről szakmai cikkeket fordít, műszaki szakoktató tanári diplomáját a Pécsi Tudományegyetemen szerezte kitűnő minősítéssel. Jelenleg másoddiplomásként a Budapesti Műszaki Egyetemen folytatja tanulmányait. A tavaly az őszi szakmai kongresszuson az Ezüst Koszorús Mester megtisztelő címet kapta.